

TRATAMENTO ORTOPÉDICO/ORTODÔNTICO NA SÍNDROME DE DOWN


Oliveira FHC*, Azevedo VA*, Martins LF, Lima SM, Martins SF.

RESUMO


Paciente S.K.B., 8 anos e 9 meses, portadora de Síndrome de Down, apresentou os seguintes problemas: mordida aberta anterior, mordida cruzada, apinhamentos/ falta de espaços para os dentes permanentes. Após diagnóstico e planejamento com documentação ortodôntica optou-se por iniciar o tratamento com disjunção palatina. Foi utilizado um disjuntor McNamara modificado, instalado e ativado por 9 meses. Após contenção da disjunção, foi instalado expansor palatino de nitinol durante 6 meses concomitantemente a montagem de aparatologia fixa (técnica Straigh Wire).

INTRODUÇÃO

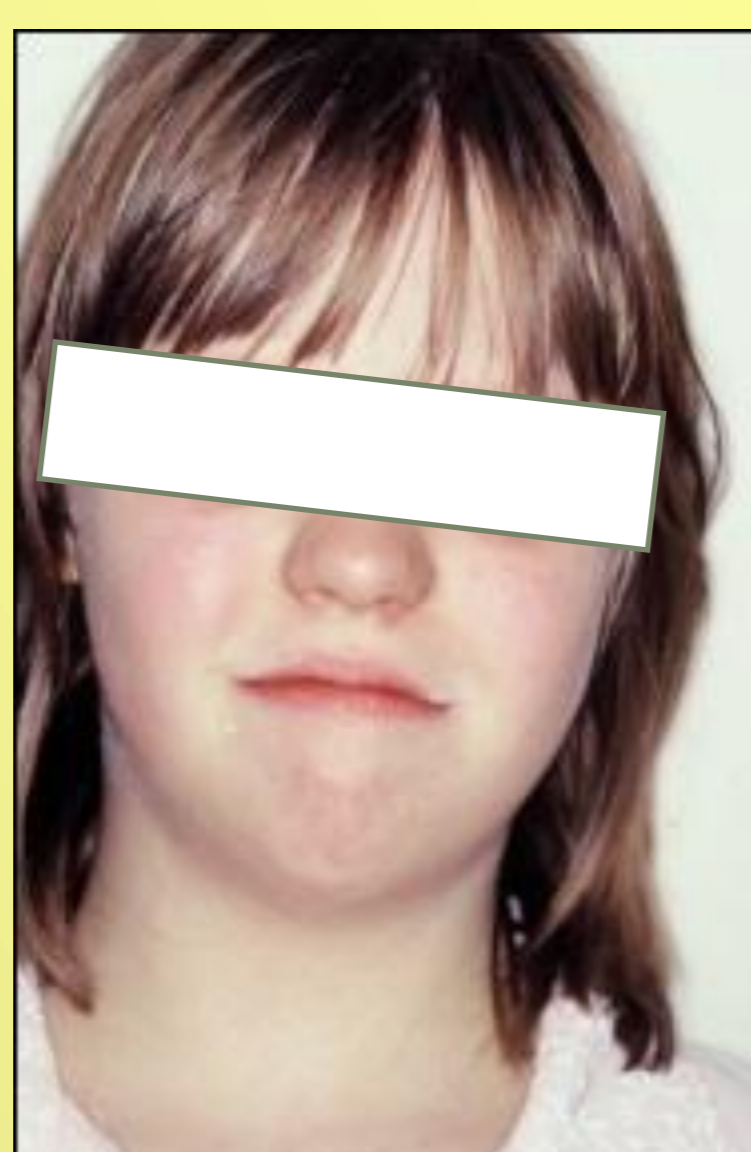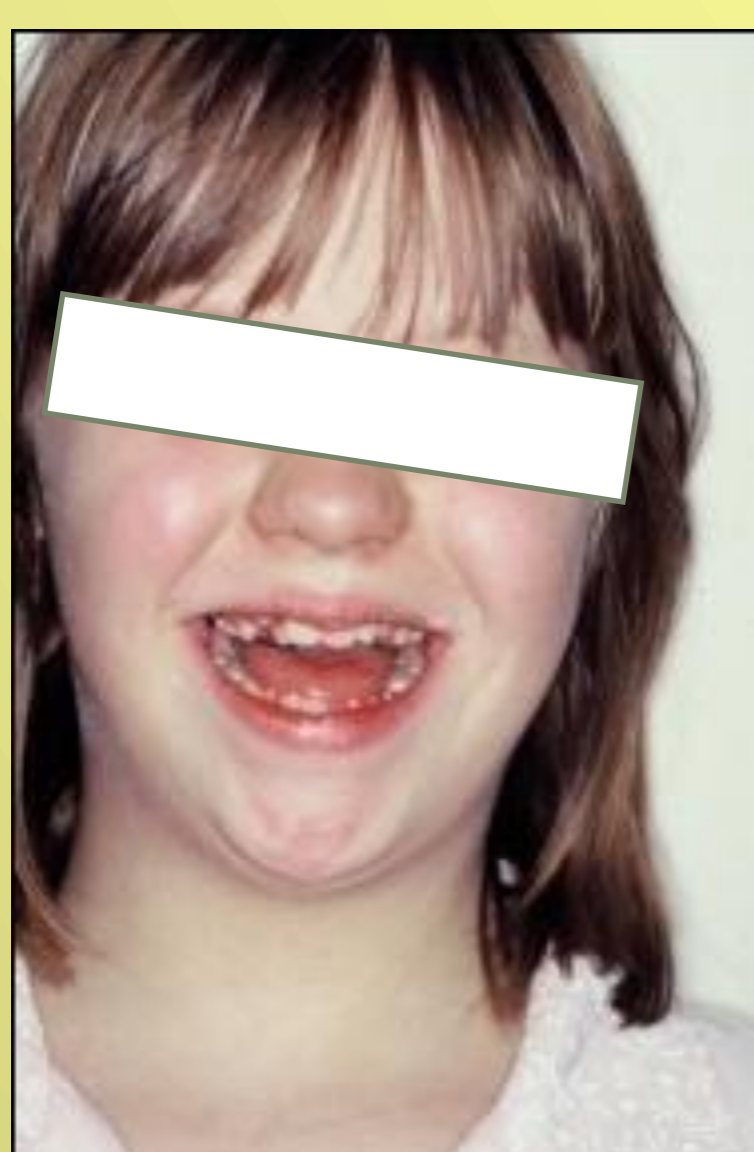**SÍNDROME DE
DOWN**



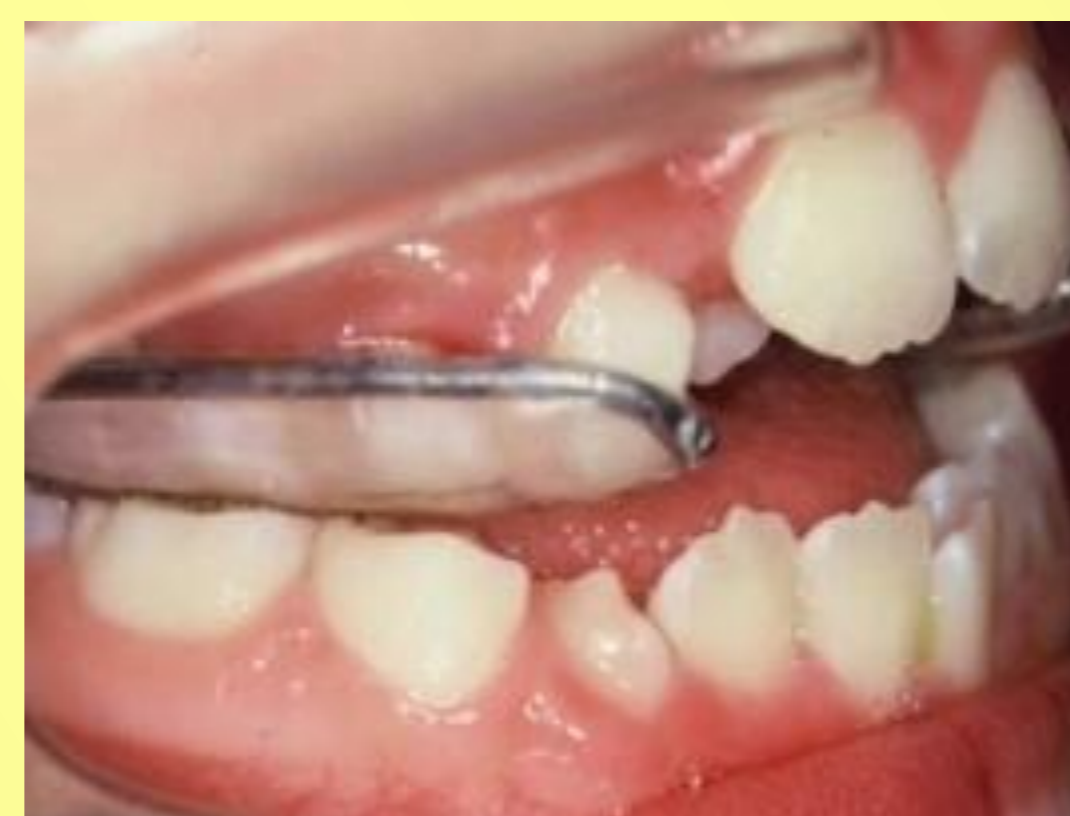Má formação congênita
Pouco desenvolvimento do terço médio da face
Falso prognatismo (tam. mandibular normal)
Palato estreito e ogival
Macroglossia e hipotônica
Mordida cruzada posterior e aberta anterior



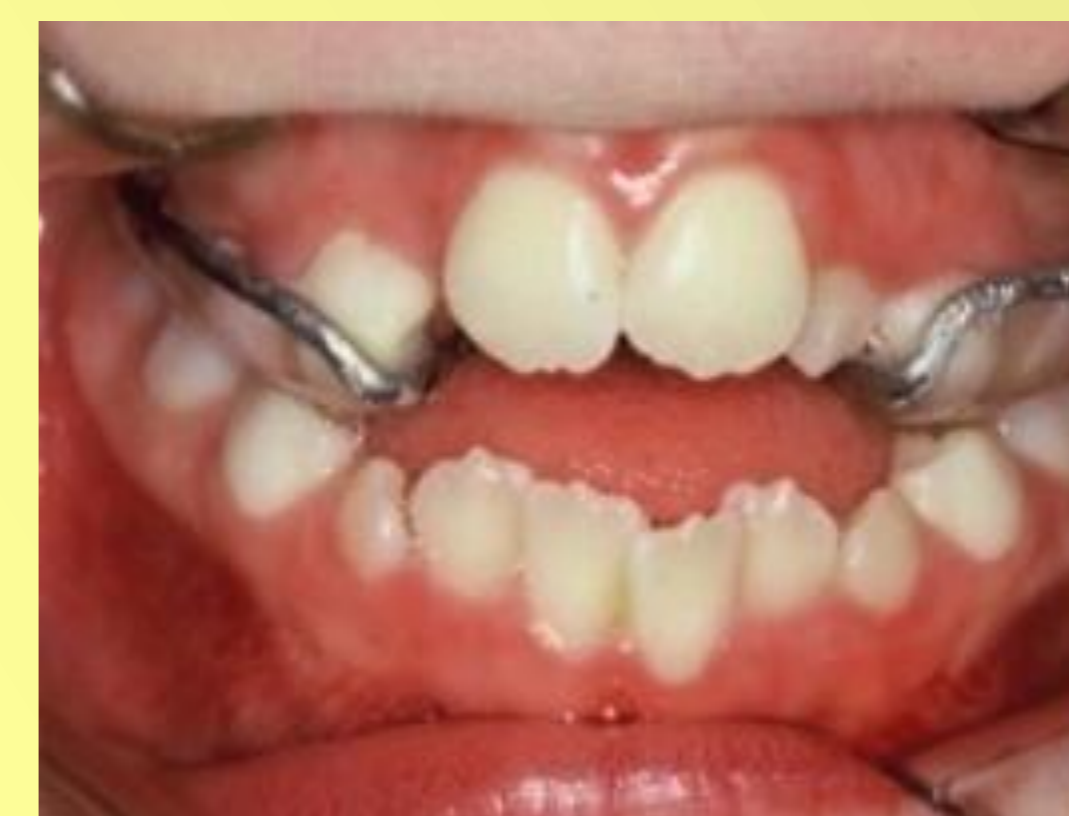**CLASSE III DE
ANGLE**



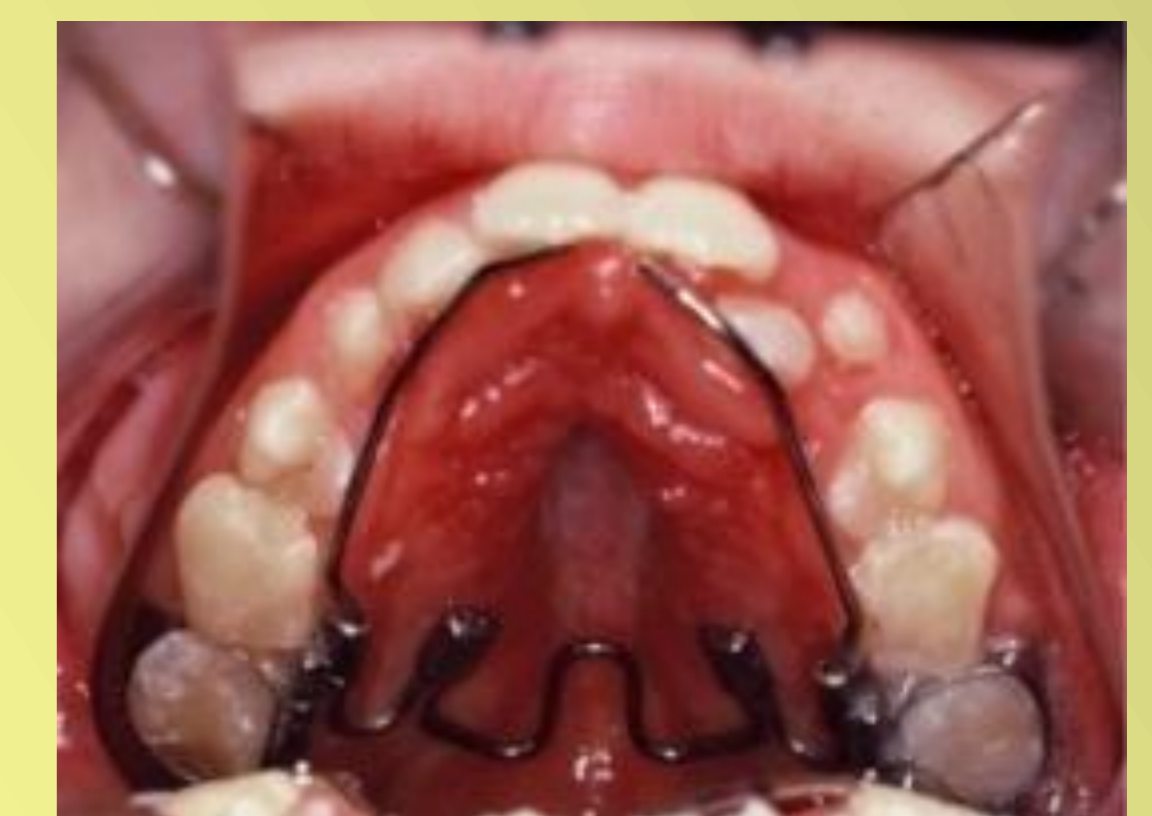Fotos Iniciais



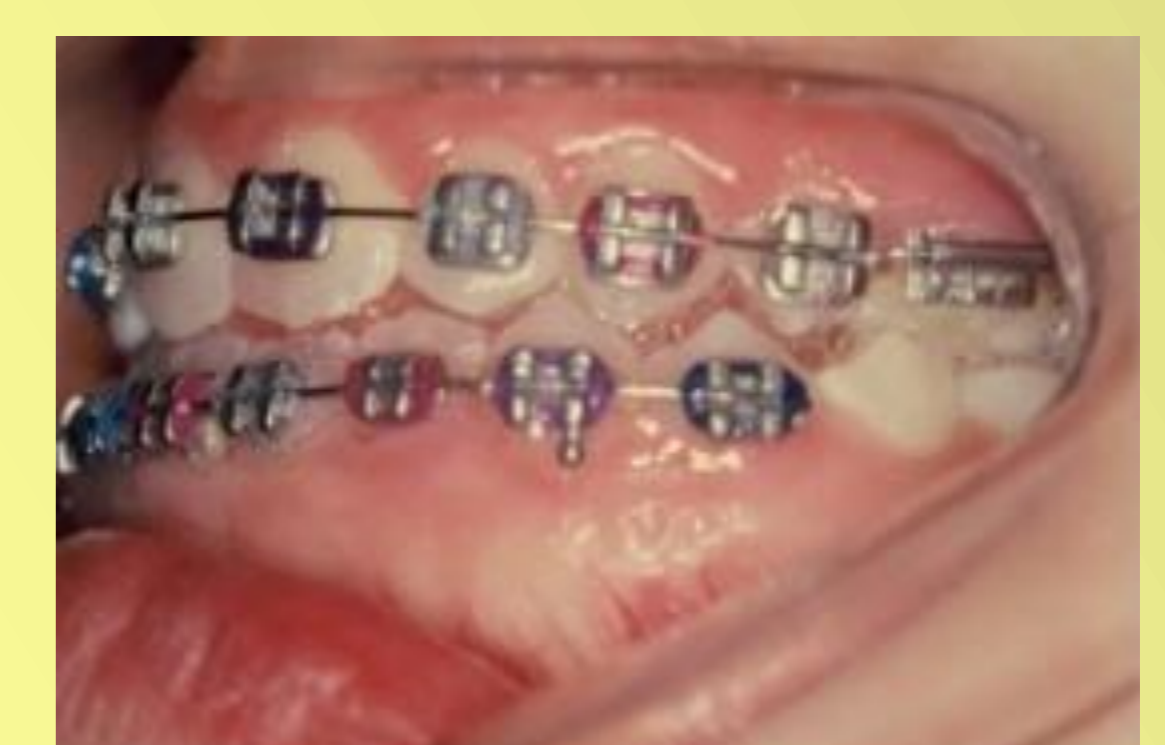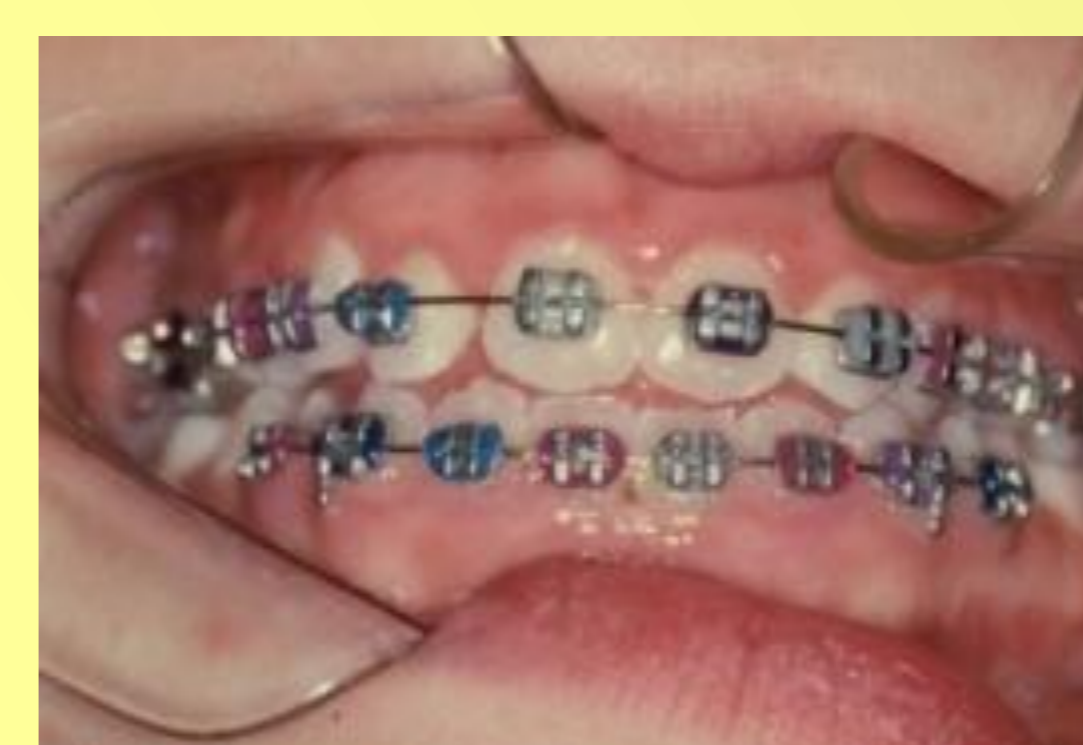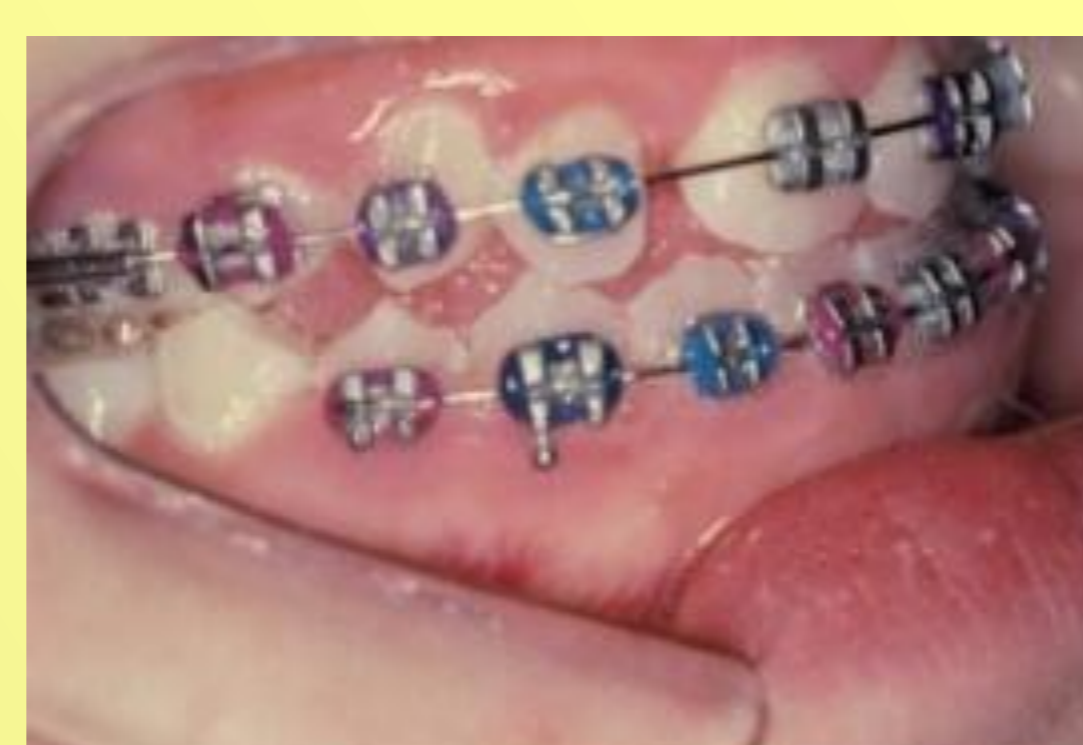McNamara instalado
Vista lateral




McNamara instalado
Vista frontal



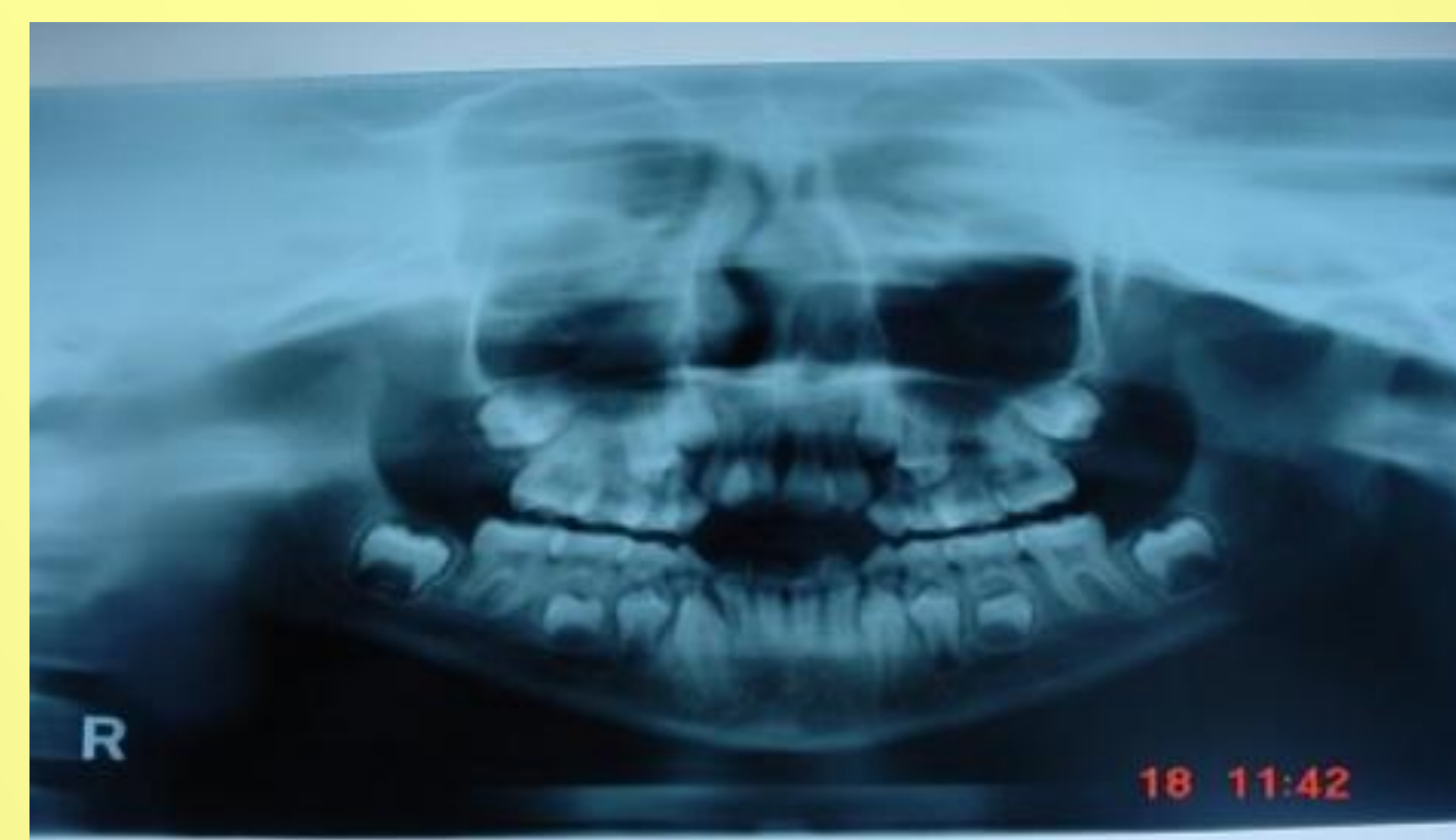Expansor Palatino Nitinol



Aparatologia Fixa



Fotos Finais



Panorâmica Inicial

CONCLUSÃO

Concluimos que a família orientada e paciente cooperativo tornam viável o tratamento ortodôntico convencional.

REFERÊNCIAS BIBLIOGRÁFICAS

- Bäckman B, Grevér-Sjölander AC, Bengtsson K, Persson J, Johansson I. Children with Down syndrome: oral development and morphology after use of palatal plates between 6 and 48 months of age. *Int J Paediatr Dent.* 2007; Jan; 17(1):19-28.
- Clarkson C, Escobar BM, Molina PA, Niño MM, Soto L, Puerta G. Estudio cefalométrico en niños con síndrome de Down del Instituto Tobías Emanuel. *Colomb Med.* 2004; 35(3, supl.I):24-30.
- Santos LM, Moreita EAM, Almeida ICS, Bosco VL. Aspectos bucais da síndrome de Down: revisão da literatura. *Rev ABO Nacional.* 2004; 12(5):278-282.
- Pinto ACG, Tortamano A, Vieira SMCPAC, Ortega AOI, Marciano MHG. Tratamento da Classe III em paciente com síndrome de Down: relato de caso. *Revista Temas sobre Desenvolvimento.* 1999; nov-dez; 8(47):24-28.
- Rey SC, Fazzi R, Birman EG. Principais Alterações craniofaciais em portadores de síndrome de Down. *Rev Fac Odontol FZL.* 1991; 3(1):59-64.